Aus dem pathologischen Institut der Universität Erlangen.
(Direktor: Professor Dr. Hauser.)

Beitrag zur Frage der traumatischen Rückenmarksdegeneration

(im Anschluss an einen Fall von stiftförmiger Nekrose des Rückenmarkes nach Fraktur der Halswirbelsäule).

Inaugural-Dissertation

zur

Erlangung der Doktorwürde

der

hohen medizinischen Fakultät

der

K. B. Friedrich-Alexanders-Universität Erlangen

vorgelegt von

Gustav Wiedemann
aus Erlangen.

Tag der mündlichen Prüfung: 31. Juli 1912.

Wiesbaden.
Verlag von J. F. Bergmann.
1912.

Aus dem pathologischen Institut der Universität Erlangen.
(Direktor: Professor Dr. Hauser.)

Beitrag zur Frage der traumatischen Rückenmarksdegeneration

(im Anschluss an einen Fall von stiftförmiger Nekrose des Rückenmarkes nach Fraktur der Halswirbelsäule).

Inaugural-Dissertation

zur

Erlangung der Doktorwürde

der

hohen medizinischen Fakultät

der

K. B. Friedrich-Alexanders-Universität Erlangen

vorgelegt von

Gustav Wiedemann
aus Erlangen.

Tag der mündlichen Prüfung: 31. Juli 1912.

Wiesbaden.
Verlag von J. F. Bergmann.
1912.

Referent: Herr Professor Dr. Hauser.

Dekan: Herr Professor Dr. Jamin.

Gedruckt mit Genehmigung der Fakultät.

Sonderabdruck aus der Frankfurter Zeitschrift für Pathologie, 12. Band.

Druck von Carl Ritter, G. m. b. H., Wiesbaden.

Obgleich die Frage der traumatischen Rückenmarkserkrankungen insbesondere durch die Arbeiten von Schmaus, Obersteiner u. a. eine gewisse Klärung erfahren hat, und diese Klärung ihren Ausdruck gefunden hat in dem zusammenfassenden Schmausschen Artikel über die Commotiospinalis, so sind doch noch eine ganze Reihe von Fragen im Unklaren geblieben. Auch fehlen uns vielfach die Analoga aus der menschlichen Pathologie zu dem im Experiment erhaltenen Befund. Wittich konnte unlängst in einem Fall aus dem Dresdner pathologischen Institut einen solchen veröffentlichen, der ein ziemlich treffendes Seitenstück bietet zu den experimentell gefundenen Spaltbildungen im Rückenmark. Während dieser Fall verursacht ist durch spontanes Zusammenbrechen eines karzinomatös zerstörten Wirbels, waren wir in der Lage einen ähnlichen Folgezustand nach traumatischer Fraktur der Halswirbelsäule zu beobachten. Im Gegensatz zu dem Wittichschen Fall lag in dem unsrigen zwischen dem Unfall und dem Exitus ein Zeitraum von fast $^1/_2$ Jahr, sodass hier die reaktiven Gewebsveränderungen völlig zur Entwicklung kommen konnten. Für die Überweisung des Falles bin ich Herrn Prof. Dr. Merkel zu besonderem Dank verpflichtet.

Ich werde im Folgenden zunächst eine Darstellung des vorliegenden Falles geben, dann auf die bei derartigen traumatischen Rückenmarkserkrankungen in Betracht kommenden mechanischen Verhältnisse eingehen und die histologischen Befunde kurz daraufhin untersuchen, inwieweit sie uns einen Aufschluss geben können über die Entstehung der Veränderungen.

I. Krankengeschichte der med. Klinik.[1]) Aufenthaltszeit 15. IX. 1909–18. IX. 1909.

R. L., 18 J., Schreiner. Früher immer gesund, Eltern und Geschwister gesund, niemals Husten. Am 22. August 1909 Unfall: Er wollte einen Luftsprung (Salto mortale) machen und liess sich von einem Kollegen, in dessen verschränkten Händen er mit seinen Füssen stand, in die Höhe werfen. Dabei fiel er hinterrücks mit beiden Schultern auf den Boden, wurde nicht ohnmächtig, konnte sich aber auch nicht mehr erheben. Die Schmerzen waren nur gering, wurden erst stärker, als man ihn aufhob, um ihn in das Krankenhaus in F. zu schaffen. Die Schmerzen bestanden nur zwischen den Schulterblättern. Am nächsten Morgen musste er katheterisiert werden. Die Arme konnte er noch gut bewegen, die Beine nicht. Den Stuhl konnte er nicht an sich halten. Nach einigen Tagen bekam er Schmerzen im Kreuz und in den Schultern, wo er sich aufgelegen habe. Deswegen habe er dann auf der Seite liegen müssen. Nach etwa einer Woche sei die Bewegung der Arme schwerer geworden, jetzt könne er sie überhaupt nicht mehr bewegen. Fieber habe er in den ersten Tagen nicht gehabt, dieses sei erst nach 2 bis 3 Tagen eingetreten, er habe bis 39,8° gemessen. Nachdem er eine Woche katheterisiert worden sei, habe man mit der Hand auf die Blasengegend gedrückt, und dann sei der Urin gekommen. Lange habe er dies aber wegen der Schmerzen nicht aushalten können. Jetzt gehe der Urin immer von selbst ab und er merke es erst, wenn es zu spät sei.

Zur Zeit klagt er ausserdem über Halsschmerzen, die besonders beim Schlucken auftreten. Seit 2 Tagen hat er auch Ohrenschmerzen.

Status präsens: Blasse Gesichtsfarbe, sichtbare Schleimhäute etwas blutleer. Hirnnerven ohne Besonderheit, Pupillen reagieren prompt auf Lichteinfall, Rachen o. B., Augenbewegungen frei, Lungen bei oberflächlicher Untersuchung o. B. Atmung vesikulär, Herz nicht verbreitert, Töne rein, Aktion regelmässig.

Nervensystem. Motilität: Sämtliche Kopfmuskeln können gut gebraucht werden. Am Hals sind leichte seitliche Bewegungen ohne Schmerzen möglich, das Heben des Kopfes nach vorn kann wegen Schmerzen im Rücken nicht ausgeführt werden. Bei der Aufforderung, die Arme zu heben, sieht man die Halsmuskeln und den oberen Teil des M. pectoralis sich kontrahieren, die Armmuskeln bleiben völlig schlaff, alle Arm- und Handmuskeln sind schlaff und können nicht gebraucht werden. Ebenso völlige Lähmung der Beine. Bei Beklopfen der gesunden Hals- und der oberen Brustmuskeln tritt Kontraktion einzelner Fasern auf.

Sensibilität: Im Bereich der Beine, des Bauches, der Brust bis zum 2. Interkostalraum absolute Unempfindlichkeit für alle Gefühlsqualitäten. Ebenso an der ulnaren Seite des linken Armes und der linken Hand, mit Ausnahme des Daumens. Am Hals, Kopf, oberen Brustteil bis zum 2. Interkostalraum und der radialen Hälfte (mit Daumen) des linken Armes wird Spitze als schmerzhaft empfunden, feine Empfindung, Kalt und Warm gut angegeben, Am rechten Arm liegen die Verhältnisse ähnlich, nur dass an der ulnaren Seite Spitze noch undeutlich gefühlt wird.

An beiden Schulterblättern und am Steissbein Dekubitus, Fersen dunkelblau verfärbt.

---

[1]) Von Herrn Geheimrat Prof. Dr. Penzoldt gütigst zur Verfügung gestellt.

Patellar-, Achillessehnen-, Tricepsreflexe aufgehoben, ebenso die Fussohlen-, Cremaster- und Bauchdeckenreflexe. Patient wird nach zwei Tagen auf die chirurgische Abteilung verlegt, also etwa 4 Wochen nach dem Unfall. Hier wird folgender Befund erhoben: Vollkommen schlaffe Lähmung der gesamten Stamm- und Extremitätenmuskulatur. Halsmuskulatur intakt. Sensibilität von vier Finger breit unterhalb der Claviacula an vollkommen aufgehoben. Dicht unterhalb des Schlüsselbeines leicht hyperästhetische Zone. Totales Fehlen der Reflexe im Bereich der motorischen Lähmung, Blase stets gefüllt, überlaufend. Sphinkter ani vollkommen schlaff. Urin frei. Stuhl nur auf grosse Einläufe zu erzielen. Dekubitus am Kreuzbein, innerem Schulterblattwinkel, Ellenbogen und Ferse.

Röntgenbild: Fraktur des 6. Halswirbels mit leichter Seitenverschiebung.

Badebehandlung. Nach 7 Wochen (Mitte November) stellen sich motorische Bezirke der Arme wieder her (Biceps und Flexor carpi rad.). Vollkommenes Fehlen der Extensoren. Häufige Parästhesien am Rumpf (Frieren) und unwillkürliche Kontraktionen in den Beugern der Unterschenkel. Ende Dezember Dekubitalgeschwüre fast sämtliche geheilt. Seit 14 Tagen lebhafte Schmerzen im Anus, wo deutlicher Tonus vorhanden ist. Sensibilitätausfall unverändert, Motilität der Arme etwas besser, wegen beginnender Gelenkkontrakturen passive Bewegungen.

10. 1. 1910. Wieder tiefgreifende Dekubitalgeschwüre beiderseits über dem Kreuzbein und den Schulterblättern, zunehmender Verfall.

25. I. 10. Exitus.

Die Temperaturen zeigten während des ganzen Krankenhausaufenthaltes starke Fieberschwankungen zwischen 35,9 und 38,9 in der Achselhöhle gemessen.

II. Die Sektion wurde am 26. I. 1910 vorm. 10^h von Prof. Dr. Merkel ausgeführt und dabei folgendes Protokoll aufgenommen. S. Nr. 19. 1910. 1,65 m grosse männliche Leiche in schlechtem Ernährungszustand, Haut und Schleimhäute blass, Kornea nicht getrübt, Kopf nach rechts geneigt. Beide Beine ödematös geschwellt, Muskulatur stark atrophisch, Totenstarre vorhanden, Totenflecken mässig am Rücken entwickelt. Die Gegend der Wirbelsäule zeigt keine Abweichungen von der Norm. Am unteren Rand beider Schulterblätter kleinere, am Kreuzbein ein das ganze Kreuzbein freilegendes, zweihandtellergrosses Dekubitalgeschwür, ebenso Dekubitalgeschwüre an den beiden Fersen, den beiden Ellenbogen und am Skrotum. An den oberen und unteren Extremitäten, ebenso um den Thorax herum die Haut braun pigmentiert, abschilfernd. Abdomen flach eingezogen.

Schädelhöhle.

Gute Behaarung, Kopfschwarte o. B. Kopfform rund, Nähte noch deutlich vorhanden, Schädeldach sich leicht sägend, von der Dura leicht abhebbar.

Diese mässig blutreich, etwas gespannt, Gehirnkonfiguration z. T. durchscheinend. Im Sinus longitudinalis etwas Blut. Bei der Eröffnung der Dura entleert sich keine abnorme Menge von Flüssigkeit, Durainnenfläche glatt und spiegelnd beiderseits. Konfiguration des Gehirns (Gyri und Sulci) beiderseits gleichmässig entwickelt, weiche Häute stark blutreich, feucht. Balken flach, Arteria corporis callosi gefüllt. Bei der Abtragung der l. Hemisphäre zeigt sich die Schnittfläche feucht glänzend, enthält kleine Blutpunkte. Konsistenz des Gehirns etwas weich, weiche Häute leicht ablösbar, leicht zerreissbar. Rechte

Hemisphäre ebenso. Bei der Eröffnung der Seitenventrikel findet sich in denselben etwas vermehrte seröse Flüssigkeit. Bei der Herausnahme des Gehirns zeigt sich auch an der Basis etwas vermehrte seröse Flüssigkeit.

Tela und Plexus blutreich, III. Ventrikel nicht erweitert, mittlere Kommissur breit, die Form und Oberfläche vom Streifenhügel, Sehhügel und Corpora quadrigemina normal. IV. Ventrikel nicht erweitert. Das Ependym sämtlicher Ventrikel glatt und spiegelnd. Die Querschnitte durch Grosshirnhemispheren, Stammganglien, Medulla und Pons zeigen die Gehirnsubstanz blass, die Verteilung der grauen und weissen Substanz normal. Unterhalb der Olive hat die Medulla eine ausgesprochen weiche Beschaffenheit.

Kleinhirn: Die Hemisphären normal entwickelt, weiche Häute mässig blutreich, Arbor vitae auf Durchschnitt normal, Substanz blass.

Gehirnbasis: Weiche Häute blutreich, Gefässe und Gefässverteilung normal.

Schädelbasis: In den Sinus ziemlich viel Cruor und Speckgerinnsel. Dura glatt und spiegelnd, lässt sich von den Schädelknochen leicht abziehen. Schädelknochen normal.

Das Rückenmark wird in toto aus dem Wirbelkanal genommen und sofort nach Anlegung einiger Querschnitte in die Härtungsflüssigkeit gebracht.

Brusthöhle.

Epigastrischer Winkel spitz, Rippenknorpel sämtlich schneidbar, Sternoklavikulargelenk frei, Corpus und Manubrium sterni beweglich. Lungen etwas kollabiert, Herzbeutel in grosser Ausdehnung freiliegend, beide Lungen vollständig frei, Pleurahöhlen leer, im Herzbeutel etwa zwei Esslöffel klare seröse Flüssigkeit. Die Lungen ziemlich klein. Pleura glatt und spiegelnd, an den Unterlappen kleine Echymosen. Die Lungen fühlen sich überall lufthaltig an, die Unterlappen etwas dichter. L. L. O. L. Lungengewebe ziemlich blutreich, überall lufthaltig. L. L. U. L. gleicher Befund, nur stärker bluthaltig und auf Druck etwas schäumende Flüssigkeit entleerend. R. L. O. L. und M. L. sehr blass. R. L. U. L. sehr blutreich, auf Druck sehr reichlich schaumige Flüssigkeit entleerend.

Herz: Herzbeutelinnenfläche glatt und spiegelnd, Herz nicht vergrössert. Epikard milchig getrübt, mässig fettreich. An der Spitze des l. Ventrikels kleiner umschriebener Sehnenfleck. Auf dem Querschnitt beide Herzhöhlen weit, die Muskulatur schwach, blass, in den einzelnen Abschnitten Cruor und Speckgerinnsel. Klappenapparat intakt.

Ösophagus-Schleimhaut blass. Kehlkopfeingang normal. Trachea und Bronchien enthalten etwas blutigen Schleim, Schleimhaut blass. Schilddrüse ziemlich blass, enthält einzelne Kolloidknoten.

Bauchhöhle.

Nach Durchtrennung der Bauchdecken das Netz atrophisch, die Darmschlingen schürzenartig deckend. Letztere wenig gebläht, Serosa glatt und spiegelnd. In den abhängigen Partien etwas trübe seröse Flüssigkeit. Der Wurmfortsatz liegt an der Aussenseite des Cökums nach obengeschlagen und etwas eingerollt. Gallenblase mit Querkolon etwas verwachsen. Pylorus unterhalb der Leber stehend, Pankreas in der kleinen Kurvatur vortretend. Die Nieren sind wenig beweglich, das Bauchfell über denselben, sowie über den Ureteren hochgradig vaskularisiert.

Milz stark vergrössert, nicht verwachsen mit der Umgebung. Grösse: 13 : 8.5 : 4. Kapsel glatt, auf dem Durchschnitt Gewebe mässig blutreich, Schnittfläche sehr feucht, Konsistenz nicht abnorm weich.

Leber: Bei Durchtrennung der Pfortader und Vena cava entleert sich aus beiden ziemlich viel dunkles, flüssiges Blut. Leber selbst von normaler Grösse, auf dem Durchschnitt blutreich, Zeichnung deutlich. Substanz der Leber sehr feucht. In der Gallenblase findet sich eine mässige Menge eingedickter Galle.

Pankreas von normaler Grösse und Konsistenz, auf dem Durchschnitt mässig blutreich, Läppchenzeichnung deutlich.

Bei der Herausnahme des Magendarmkanales zeigen sich die retroperitonealen Lymphdrüsen vergrössert, ziemlich derb. Es besteht ein ziemlich grosser Recessus intersigmoideus. Das Nieren und Nebennieren umgebende Gewebe ist schwielig verdickt und sehr stark vaskularisiert. Nebennieren von normaler Grösse, auf dem Durchschnitt Rindensubstanz stark verfettet, Marksubstanz blass. Der ganze Harnapparat wird im Zusammenhang mit der Blase und den grossen Gefässen herausgenommen. Bei der Auslösung der Beckenorgane zeigt sich auch das die Blase umgebende Bindegewebe verdickt, und ebenso das das Rektum umgebende Gewebe, besonders nach dem Kreuzbein zu. Aus der quer durchschnittenen Harnröhre fliesst in grösserer Menge eitrig jauchiger z. T. hämorrhagischer Urin ab. Nach Eröffnung der Blase zeigt sich die Wand hochgradig verdickt, die ganze Schleimhaut verändert, hyperämisch, ödematös, hämorrhagisch, besonders die Hinterwand, z. T. ist die Schleimhaut diphtheritisch verschorft. Im Rektum eine grössere Menge Kot, die Schleimhaut in der Ampulla stärker injiziert. Die Samenbläschen enthalten nur wenig klaren wässerigen Schleim. Die Nieren enorm vergrössert, auf dem Durchschnitt die Substanz verbreitert, das ganze Nierengewebe stark hyperämisch und überquellend. Rinden und Markgebiet durchsetzt von streifigen Abszessen. Das Nierenbecken stark erweitert, gefüllt mit schleimig eitrigem Urin. Die Ureteren sind ebenfalls erweitert, ihre Wand verdickt, zumal die Schleimhaut. Die Nierenkapsel ist etwas adhärent, die Oberfläche der Nieren erscheint dicht übersät mit zahlreichen, in Gruppen stehenden z. T. hämorrhagischen Eiterherden.

Aorta abdominalis eng, zeigt nur vereinzelte, gelbliche Intimaeinlagerungen. Vena cava leer. Die beiden Hoden sind ziemlich klein, auf dem Durchschnitt blutreich ziemlich dicht, keine Hodenkanälchen in grösserer Länge abhebbar. In der rechten Tunica vaginalis etwas vermehrte seröse Flüssigkeit.

Magendarmkanal.

Magen klein, die Schleimhaut mit reichlich zähem, galligem Schleim bedeckt, Schleimhaut aufgelockert, mit vereinzelten kleinen Blutungen. Pylorus o. B. Duodenalschleimhaut sehr stark injiziert, Ductus choledochus und Papille o. B. Im ganzen Dünndarm findet sich meist galliger Schleim, die Schleimhaut in wechselnder Stärke injiziert, die lymphatischen Apparate der Darmwand und des Mesenteriums sind nicht verändert. Im Dickdarm findet sich nur wenig gelbgrüner z. T. geformter Kot, die Schleimhaut im Cöcum stärker injiziert, sonst blassrosa.

Leichendiagnose: Ödem des Gehirns und der Medulla oblong. — Hypostastische Hyperämie und Ödem der Lunge — Hydroperikard. — Chronische hämorrhagische, diphtherische Cystitis mit aufsteigender Ureteritis und eitriger Pyelonephritis — Chronischer Milztumor. — Trübe Schwellung der Leber. — Magenkatarrh. — Dekubitalgeschwüre. — Ödeme. — Fraktur der Halswirbelsäule. — Stiftförmige Nekrose des Rückenmarkes mit Kompression.

Beschreibung des in 10% Formol gehärteten Rückenmarkes.

Das vorliegende Rückenmark hat von der Spitze des Filum terminale ab gemessen eine Länge von 30,5 cm. Die Kompressionsstelle sitzt 7,3 cm unterhalb des kranialen Endes, 23,2 cm oberhalb des unteren Endes. Das Rückenmark ist mit der Dura mater ausgelöst, die längs der hinteren Medianlinie gespalten und auseinandergeklappt ist. Die Duraaussenfläche zeigt weisslich graue Farbe. In der Gegend der Austrittsstellen der untersten Wurzeln sind die Duraaussenfläche und die Wurzeln selbst leicht graubraun verfärbt. Die Durainnenfläche ist überall glatt und spiegelnd, zeigt nirgends irgendwelche braune Verfärbungen. In der Gegend der Kompression ist der ganze Duralsack im sagittalen Durchmesser verkleinert und zwar wesentlich durch eine Einziehung der Hinterfläche. Die Vorderfläche des Rückenmarkes zeigt fast keinerlei Deformation. Den sagittalen Durchmesser genau zu bestimmen, ist nicht möglich, da an dieser Stelle die Aussenfläche des Durasackes bedeckt ist von ziemlich derben, festanhaftenden Bindegewebsmassen, die sich hier je etwa $1^1/_2$ cm nach oben und unten fortsetzen und nach unten zu in den tieferen Partien schwärzlich, an der Oberfläche bräunlich verfärbt sind. Die gleiche bräunliche Verfärbung findet sich auch in dem lockeren, dem Duralsack auf der linken Hälfte der Hinterfläche unterhalb der Frakturstelle aufliegenden Bindegewebe, in geringerem Grade auch, in den unteren Partien durchscheinend, an der Vorderfläche oberhalb der Frakturstelle.

Das mit Ausnahme der nächsten Umgebung der Kompressionsstelle durch Spaltung des Duralsackes freigelegte Rückenmark ist durch eine Reihe von Schnitten in verschiedener Höhe quer durchtrennt.

Das Aussehen der einzelnen Querschnitte wird nach ihrem makroskopischen und mikroskopischen Verhalten später erörtert werden. Die allgemeinen anatomischen Verhältnisse lassen sich kurz folgendermassen darstellen.

Die untersten Teile des Rückenmarks zeigen ganz normales Aussehen. Die weichen Häute sind nirgends verdickt, die Konfiguration der Rückenmarksoberfläche ist völlig gleichmässig, symmetrisch. Auch auf den Querschnitten lassen sich, abgesehen von den später zu beschreibenden Einzelheiten, keine Abweichungen von der Norm feststellen. Ein Zentralkanal tritt auch bei Lupenvergrösserung nicht deutlich hervor.

Diese Verhältnisse ändern sich erst etwa 5 cm unterhalb der Frakturstelle. Hier beginnt eine nach oben zu allmählich stärker

werdende Verbreiterung der Querschnitte mit gleichzeitiger Auftreibung der rechten Rückenmarkshälfte, die bis etwa $^1/_2$ cm unterhalb der Fraktur immer mehr zunimmt. Die Fiss. post. ist im Gebiet der Auftreibung nach links verschoben. An den hinteren Wurzeln ist keine Veränderung festzustellen, ebenso besteht keine Verfärbung und keine deutliche Verdickung der weichen Häute. Das oberste Ende dieses Rückenmarksteils ist kegelförmig zugespitzt und zur Erhaltung des Sammlungspräparates an den Stellen der stärksten Querschnittverminderung nicht mehr aus der Dura ausgelöst. Die Querschnitte zeigen, dass die auffallende Auftreibung der rechten Rückenmarkshälfte dem später zu beschreibenden Degenerationsherd entspricht.

Im kranialen Teil des Rückenmarks treffen wir ähnliche Verhältnisse. Zunächst fällt hier in den der Kompressionsstelle am nächsten liegenden Teilen eine starke Verbreiterung des Rückenmarksquerschnittes in frontaler Richtung auf. Ein wesentlicher Dickenunterschied der beiden Rückenmarkshälften besteht hier nicht. Ein solcher tritt erst etwa 3 cm oberhalb der Kompressionsstelle auf. Auch hier ist die rechte Hälfte von der Auftreibung betroffen, die kranialwärts immer stärker wird. Die Fiss. post. ist hier nicht nach rechts gedrängt, sondern verläuft auf der Höhe der Auftreibung, die links von den Austrittsstellen der hinteren Wurzeln begrenzt wird. Das Rückenmark macht den Eindruck, als wäre der ganze linke Seitenstrang leistenartig dem aufgetriebenen Rückenmarksteil angesetzt. Auch hier sind die Veränderungen bedingt durch einen Degenerationsherd, der im obersten Halsmark in eine grosse zentrale, das dorsale Rückenmark einnehmende Höhle verwandelt ist. Den Inhalt der Höhle bilden ganz weiche, gallertige Massen, die im Ausstrich sich kaum färbende, kugelige Gebilde erkennen lassen, auch keine Sudanfärbung oder Doppelbrechung zeigende Substanzen enthalten. Die weichen Häute und hinteren Wurzeln zeigen keine wesentlichen Veränderungen.

Der Zentralkanal tritt auch hier nicht deutlich hervor.

Aus verschiedner Höhe des Rückenmarks wurden Segmente zur mikroskopischen Untersuchung entnommen. Da das Präparat für Demonstrationszwecke erhalten bleiben sollte, musste mit der Entnahme des Materials sparsam umgegangen werden, insbesondere liess sich eine gleichzeitige Untersuchung der Dura und Spinalganglien, sowie die Untersuchung der Kompressionsstelle selbst nicht ausführen. Die Querschnitte des in 10%igen Formol gehärteten und aufbewahrten Rückenmarks wurden nach kurzer Alkoholbehandlung in Celloidin eingebettet und ohne Entfernung des Celloidins, da hierbei ein Ausfallen

der nekrotischen Massen sich schlecht vermeiden liess, weiter behandelt. Gefärbt wurden die Schnitte nach der v. Giesonschen Eisenhämatoxylin-Pikrinsäure-Säure-Fuchsinmethode (Weigert) und der kürzlich von v. Heumen angegebenen Markscheidenfärbung, die uns im allgemeinen sehr gute Resultate gab. Ausserdem wurden von einzelnen Segmenten an Gefrierschnitten Fettfärbung mit alkoholischer und azetonhaltiger Sudanlösung, sowie zum Nachweis eisenhaltigen Blutfarbstoffes die Berliner-Blaureaktion vorgenommen und im Polarisationsmikroskop auf doppelbrechende Substanzen untersucht.

Bei der Beschreibung der Querschnitte werden nur bei drei Segmenten genauer die vorliegenden Veränderungen dargelegt, bei den übrigen auf diese Beschreibungen verwiesen, um Wiederholungen zu vermeiden. Die Höhe der einzelnen Querschnitte, die sich nach Wurzeln nicht mehr bestimmen liess, wurde nach dem Abstand von der Kompressionsstelle angegeben, die etwa dem letzten Hals- und ersten Brustsegment entspricht.

Beschreibung der Querschnitte.

1. 20,7 cm kaudal von der Frakturstelle (unteres Lendenmark).

Makroskopisch geringgradige weissliche Verfärbung der Seitenstranggegend, sonst o. B. Durchmesser sagittal 10 mm, frontal 8 mm.

Mikroskopisch: Gliöse Randzone intakt. Pia, Gefässe der Pia und Fissura ant. intakt. Konfiguration symmetrisch. Der Zentralkanal zeigt unregelmässig dreieckigen Querschnitt. Die Ependymzellen sind in mehreren Lagen angeordnet, das Lumen ausgefüllt mit einer faserigen, im v. Giesonschnitt gelblich gefärbten Masse, in der vereinzelte in Grösse und Gestalt den Ependymzellkernen völlig gleichende Elemente liegen. In der Umgebung des Zentralkanals z. T. mit der Ependymzellschicht zusammenhängend, finden sich zahlreiche Ependymzellhaufen.

Die graue Substanz zeigt in Vorder-, Hinter- und Seitenhörnern normales Verhalten. Die Markscheidenfärbung ergibt Aufhellung im Gebiet der Pyramidenseitenstränge, die sich direkt bis an die gliöse Randzone erstreckt. Die Veränderungen im Degenerationsfeld entsprechen völlig den unter 8. zu beschreibenden Verhältnissen im Pyramidenseitenstrang. Der ventrale Teil der beiden Sulkomarginalbündel zeigt teilweise ausgesprochene Auftreibung der Markscheiden, sowie zahlreiche Lücken. Die Pyramidenvorderstränge sind intakt; ebenso die Hinterstränge. Die Gefässe sind sämtlich nicht verändert, die perivaskulären Lymphspalten der Kommissurgefässe stark, die der grauen Substanz nur wenig erweitert.

2. 18,9 cm kaudal von der Frakturstelle.

Makroskopisch wie Schnitt 1. Durchmesser sagittal $7\,^1/_4$ mm, frontal $8\,^1/_2$ mm.

Mikroskopisch: Pia und Pialgefässe intakt, der subpiale Lymphraum ist nicht erweitert. Der Zentralkanal bildet einen unregelmässig geformten, kompakten Zellhaufen; in der Umgebung zerstreute Ependymzellen. Die graue Substanz zeigt normales Verhalten, ebenso die Hinterstränge. Die Pyramiden-

seitenstränge sind beiderseits degeneriert, die Aufhellung erstreckt sich im Markscheidenpräparat bis in die Peripherie und greift auch, wenngleich weniger stark auf die Seitenstranggrundbündel über, die Einzelheiten im Degenerationsfeld siehe Schnitt 8. Die Vorderstränge wie in Schnitt 1. Ebenso die Gefässe und perivaskulären Lymphräume.

3. 17,2 cm kaudal von der Frakturstelle.

Makroskopisch weissliche Verfärbung der Pyramidenseitenstränge, Durchmesser sagittal $6\,^3/_4$ mm, frontal $7\,^3/_4$ mm.

4. 15,4 cm kaudal von der Frakturstelle.

Makroskopisch wie Schnitt 3. Durchmesser sagittal 8 mm, frontal $9\,^1/_2$ mm.

5. 12,3 cm kaudal von der Frakturstelle.

Makroskopisch wie Schnitt 3, Durchmesser sagittal 6 mm, frontal 8 mm.

6. 9,8 cm kaudal von der Frakturstelle (Brustmark).

Makroskopisch: Seitenstränge ausgesprochen weisslich verfärbt, ebenso die zentralen Teile der Hinterstränge, die ein mehr gallertiges Aussehen zeigen. Durchmesser sagittal $6\,^1/_4$ mm, frontal $9\,^1/_4$ mm.

Mikroskopisch: Pia und Pialgefässe intakt, der subpiale Lymphraum nicht erweitert. Der Zentralkanal bildet einen kompakten Zellhaufen. In der Umgebung finden sich zerstreute Ependymzellen. Die graue Substanz zeigt im allgemeinen normales Verhalten. Der Clarkesche Winkel (der Winkel zwischen hinterer Kommissur und Hinterhörnern) ist beiderseits ausgebuchtet. Von diesem Winkel ausgehend, schräg dorsal medialwärts verlaufend, etwa der Lage der Kommafasern entsprechend, findet sich eine netzförmige, normale markhaltige Fasern einschliessende Gliawucherung, die symmetrisch angeordnet ist und an einzelnen Stellen Gefässe einschliesst, deren Adventitia teilweise verdickt ist. Beide Pyramidenseitenstränge sind stark aufgehellt und in der Peripherie von einem Streifen erhaltener Markscheiden (Kleinhirnseitenstränge) umgeben. Die vordere Wurzelaustrittszone ist gleichfalls aufgehellt, ebenso die medialen Teile der Pyramidenvorderstränge. Das Sulkomarginalbündel ist beiderseits erhalten. Die Seitenstranggrundbündel zeigen fleckige Vermehrung der Glia.

7. 7,9 cm kaudal von der Frakturstelle.

Makroskopisch wie 6. Durchmesser sagittal 6 mm, frontal $9\,^1/_2$ mm.

8. 6,4 cm kaudal von der Frakturstelle.

Makroskopisch wie 7. Durchmesser sagittal 6 mm, frontal $9\,^1/_2$ mm.

Mikroskopisch: Der Zentralkanal queroval, bildet einen kompakten Zellhaufen. Die Pia ist nur an der Dorsalseite und beiderseits bis zur vorderen Wurzelaustrittsstelle erhalten. Die Piagefässe sind von normaler Dicke, der subpiale Lymphraum ist leer, die Gefässe der Fissura ant. sind intakt. Die gliöse Randzone ist überall erhalten, nirgends, abgesehen von den normalen Gefässeintrittsstellen, von Bindegewebe durchsetzt.

Die graue Substanz zeigt im Bereich der Vorderhörner normales Verhalten. Im Bereich der Clarkeschen Säulen sind die Zellen klein, z T. spindelig, zeigen wenig deutliche Schollen. Die Gegend der Clarkeschen Säulen ist beiderseits stark ausgebuchtet, die graue Substanz der Hinterhörner in den medialen Teilen verschmälert. Die Gefässe der grauen Substanz sind normal, die Kommissurarterien zeigen ziemlich dicke Wandungen, jedoch keine Kernvermehrung. Die perivaskulären Lymphräume der Kommissur- und Vorderhorngefässe sind erweitert. Die Hinterhorngefässe sind etwas geschlängelt. Die

Hinterstränge sind symmetrisch. Die Gollschen Stränge zeigen in der Peripherie eine teils geringgradige, teils stärkere Zunahme des Durchmessers der Markscheiden. Noch ausgeprägter ist diese Veränderung in der Peripherie der Burdachschen Stränge, wo die Quellung der Markscheiden viel häufiger ist, z. T. auch körniger Zerfall der Markscheiden und Lückenbildung eingetreten ist. Im ventralen Teil der beiden Hinterstranghälften findet sich in der Lokalisation etwa den Schultzschen Kommafeldern entsprechend, im Markscheidenpräparat eine Aufhellung, die in der Nähe der Clarkeschen Säulen der Kommissur direkt aufsitzt, erst etwas medianwärts verläuft, um dann, sich lateral um das Septum paramedianum herumschlagend, dieses Septum ziemlich weit peripherwärts auf der lateralen Seite zu begleiten. Die starke Vergrösserung zeigt in diesem Gebiet eine Verminderung der Markscheiden auf Kosten des braungefärbten interstitiellen Gewebes. Die einzelnen Markscheidenindividuen zeigen keine Veränderungen. Das van Gieson-Präparat zeigt hier zwischen die Nervenfaserbündelchen eingelagert eine graubraune, feinfaserige Masse, in die ziemlich zahlreiche, an Form und Grösse den Gliakernen entsprechende Gebilde eingesprengt sind, ausserdem aber auch spindelige und ovale grössere Kerne, die etwas heller gefärbt sind, als die Gliazellen und deutlich körnige Kernstruktur zeigen. In der Umgebung dieser Zellen finden sich keine noch so zarten roten Fasern. Mitosen fehlen. Die Gefässe der Hinterstränge zeigen zum Teil normale Wandungen, vereinzelte auf dem Querschnitt eine Verdickung derselben mit Vermehrung der Adventitiakerne. Die Vorderseitenstränge lassen schon mikroskopisch im Gebiet der Py. S. und Py. V. Aufhellung erkennen, Mikroskopisch zeigen beide Py. S. das gleiche Bild. Im Markscheidenpräparat findet sich starke Vermehrung des braunen interstitiellen Gewebes, das siebartig durchsetzt ist von runden Lücken, deren Durchmesser das drei- bis vierfache der normalen Nervenfasern beträgt, und die teils völlig leer sind, teils je ein meist mehr peripher liegendes schwarzes Kernkörperchen, teils blaugefärbte, helle Schollen und Scheiben enthalten. Im v. Giesonschnitt ist die Grundsubstanz gebildet von einem feinfaserigen, braungrauen, netzartigen Gewebe, das teils typische Gliakerne, teils grössere, gelegentlich der Degenerationen im ventralen Hinterstrangfelde beschriebene Zellkerne enthält. Die Lücken im Grundgewebe sind hier ausgefüllt zum Teil von einer äusserst zarten, wabige Struktur zeigenden Masse, die, meist peripher liegend, einen kleinen schwarzen Kern enthält, zum Teil von schwach graublau gefärbten Massen; teilweise sind sie völlig leer. Die Gefässe sind vermehrt und zeigen zum Teil verdickte Wandungen mit Wucherung der Adentitia, zum Teil normales Verhalten. Ein Ausstrahlen von Bindegewebsfäserchen von der Gefässscheide aus in das umgebende Gewebe ist nur ganz vereinzelt zu beobachten.

Das Vorderseitenstranggrundbündel lässt besonders in der Höhe der Seitenhörner eine deutliche Vermehrung der Zwischensubstanz in der vorderen Peripherie, eine fast völlige Aufhellung in der Gegend der motorischen Wurzeln erkennen. Im v. Giesonpräparat zeigen sich die Veränderungen an beiden Stellen bedingt durch eine Vermehrung des gliösen Gewebes, während sich nur ganz vereinzelt eine Quellung der Achsenzylinder feststellen lässt.

Im Vorderstranggrundbündel findet sich diese Quellung bei sonst normalem Befund etwas häufiger.

Die Pyramidenvorderstränge zeigen beiderseits das gleiche Verhalten, wie die Pyramidenseitenstränge, nur finden sich in das veränderte Gewebe zerstreut gut gefärbte, teils normale, teils verbreiterte und im körnigen Zerfall begriffene Markscheiden. Das Degenerationsfeld der Pyramidenvorderstränge geht ohne

Grenze in das aufgehellte Gebiet der vorderen Wurzeln über. Im Sulkomarginalbündel findet sich teilweise Quellung der Markscheiden.

Die Kleinhirnseitenstränge zeigen vereinzelte Lücken und erweiterte Markscheiden.

Die Sudanfärbung ergibt im Bereich der Pyramidenvorderstränge und des vorderen Wurzelgebietes mässig viele, in den Pyramidenseitensträngen zahlreiche Körnchenzellen, ebenso auch vereinzelt im Randdegenerationsgebiet der beiden Burdachschen Stränge und der kommaförmigen Felder in den ventralen Hinterstrangteilen. In allen diesen Gebieten finden sich auch anscheinend nadel- und tropfenförmige, doppelbrechende Substanzen.

9. 5,0 cm kaudal von der Fraktur (oberes Brustmark).

Makroskopisch: Seitenstränge gelblich weiss, Hinterstränge in den zentralen Partien etwas weisslich verfärbt. Durchmesser sagittal $6^1/_4$ mm, frontal $10^1/_2$ mm.

Mikroskopisch: Pia fast völlig erhalten, nicht verdickt. Die Piagefässe normal, ebenso die Gefässe der Fissura ant. Der subpiale Lymphraum nicht erweitert. Die gliöse Randschicht ist überall erhalten. Der Zentralkanal besteht aus einem quergestellten kompakten Zellhaufen, in dessen Umgebung sich vereinzelte Ependymzellhaufen befinden. Die graue Substanz der Vorder-, Hinter- und Seitenhörner im allgemeinen wie bei 8. Die Clarkesche Säule ist links gut erhalten, rechts ganz atrophisch. Die Hinterstränge zeigen im Gebiet der Kommafelder eine noch stärkere Aufhellung, wie im vorhergehenden Schnitte. Die Gollschen Stränge und Wurzeleintrittszonen sind bei sonst normalem Verhalten von relativ zahlreichen Lücken durchsetzt. Die Pyramidenseitenstränge, Pyramidenvorderstränge, Vorderseitenstranggrundbündel, Kleinhirnseitenstränge, Gowersschen Bündel wie in 8.

10. (Fig. 1) 1,7 cm kaudal von der Frakturstelle.

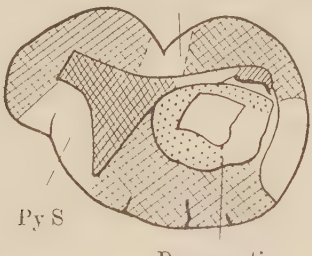

Fig. 1.

Makroskopisch: Die Seitenstränge beiderseits gelblich weiss, das linke Vorder- und Hinterhorn normal konfiguriert, das rechte Vorderhorn und Hinterhorn stark verschmälert, nach aussen ausgebuchtet. Im rechten Clarkeschen Winkel eine eiförmige, quergestellte, gegen die Umgebung sich stark abhebende, zentral gallertige, peripher hellgelbliche, sagittal $2^1/_4$, frontal 4 mm messende Stelle. Die rechte Rückenmarkshälfte ist etwas aufgetrieben. Durchmesser sagittal 6 mm, frontal 10 mm.

Mikroskopisch: Die Pia ist im Gebiet der dorsalen Peripherie erhalten, zeigt nirgends Wucherungen, entzündliche Veränderungen. Gliöse Randzone

überall intakt, nirgends mit der Pia verwachsen. Der Zentralkanal einen quergestellten kompakten Zellhaufen bildend, ohne Lumen, in der Umgebung vereinzelte Ependymzellhaufen.

Graue Substanz des rechten Vorderhorns etwas niedriger als das linke. Die Clarkeschen Winkel beiderseits stark ausgebuchtet. Rechts ist das Gebiet der Clarkeschen Säule stark komprimiert, weist nur vereinzelte Ganglienzellen auf. Die Hinterhörner sind beiderseits verschmälert.

Hinterstränge: Das Septum med. post. ist durch einen gleich näher zu beschreibenden Herd im rechten ventralen Hinterstrangsteil stark nach links abgebogen. Der linke Gollsche Strang ist ebenso nach links umgebogen, an der Spitze geringgradig aufgehellt, sonst o. B. Der linke Burdachsche Strang zeigt die gleiche kommaförmige Aufhellung, wie die vorhergehenden Segmente, ebenso in dem peripheren Drittel eine leichte dreieckige Aufhellung mit Vermehrung des interstitiellen Gewebes, teilweiser Quellung der Markscheiden. Die Wurzeleintrittszone ist intakt.

Der rechte Gollsche Strang ist an der Spitze gleichfalls durch den Degenerationsherd nach links verdrängt. Der rechte Burdachsche Strang zeigt an der Randpartie die gleichen Veränderungen wie der linke. Im ventralen Teil befindet sich ein dreieckiger mit der Basis peripher gerichteter, mit der Spitze den Clarkeschen Winkel einnehmender Degenerationsherd, der das ganze ventrale Drittel des Hinterstrangs einnimmt und sich nach links, die anderen Teile vor sich herdrängend, etwas über die Mittellinie erstreckt. Histologisch baut sich der Herd folgendermassen auf: Im Zentrum, wo wir das ursprünglichste Verhalten erwarten können, findet sich ein sehr lockeres, weitmaschiges, z. T. völlig zerfasertes Netz, das gebildet ist (v. Gieson) aus zarten braungelben Fasern. In das Fasernetz, das hier keine rotgefärbten Bestandteile erkennen lässt, sind kleine, den Gliazellen gleichende Elemente eingelagert. In den Netzmaschen finden sich teils eine körnige, keine deutliche Organisation zeigende Masse, teils helle, bläschenförmige Zellen mit kleinen, runden, wandständigen Kernen und wabiger Struktur. Die Markscheidenfärbung zeigt in diesem Zerfallsbezirk ziemlich zahlreiche Fasern, teilweise auch körnige zerfallene Markscheiden und schollige Gebilde. Mitten durch diesen Bezirk zieht ein wohlerhaltenes, nicht thrombosiertes Gefäss mit kernreicher Adventitia.

Nach der Peripherie zu werden die einzelnen Stränge des Grundgewebsnetzes dicker, balkenförmig und enthalten an der einen Stelle mehr, an der anderen weniger zahlreiche runde und spindelförmige dunkle Kerne. In den Netzmaschen finden sich je nach ihrer Grösse eine oder mehrere der beschriebenen bläschenförmigen epitheloiden, pflasterartig an einander gereihten Zellen. In diesem Gebiet sieht man in das Grundgewebe eingelagert zahlreiche verdickte Gefässe, von deren Wandung aus sich rote Fasern in das Gliagewebe absplittern. Besonders ausgeprägt ist diese Gefässwucherung in dem Teil der Peripherie, der an die Degenerationszone im rechten Burdachschen Strang anstösst. Auffallend ist eine fleckweise starke Verdickung des Gliagewebes mit sehr reichlichem Kerngehalt an einer zentralgelegenen Stelle des Degenerationsherdes. Die Markscheidenfärbung zeigt in dieser Peripherenzone nur ganz vereinzelte blaugefärbte Gebilde.

Die Abgrenzung des Degenerationsherdes gegen die Umgebung ist eine sehr scharfe. Im Clarkeschen Winkel stösst die epitheloide Zellformation direkt an die in tangentialen Schichten angeordneten Fasern der grauen Substanz, deren spärliche Ganglienzellen gleichfalls mit ihrer grössten Achse tangential orientiert sind. An der Kommissur ist an einer Stelle der Übertritt eines Gefässes in den

Degenerationsherd zur Darstellung gekommen. Die Adventitia des Gefässes ist ziemlich zellreich, das Gefässlumen erhalten. An der nach medialvorne gerichteten Seite des Herdes schliesst sich an die äusserste Endothelschicht eine schmale Schicht von Gliafasern an, die aber nicht im Sinne einer Kompression tangential gelagert sind, sondern sich strahlig in das Stranggewebe verteilen. Die Kerne des Gliagewebes sind hier oval, ziemlich gross und zeigen etwas helle Kernfärbung. Die mediale Hälfte der peripherwärts gerichteten Seite zeigt eine schmale Zone unregelmässig angeordneten Gliagewebes, das ganz scharf gegen das normale Stranggewebe abschneidet, entsprechend dem Septum paramedianum. Eine kurze Strecke wird die Begrenzung hier gebildet durch ein tangential getroffenes Gefäss, in dessen Adventitia ausser längsovalen hellen Kernen auch reichlich kleine runde, fast schwarze Körper (Körnchenzellen?) zu erkennen sind. Im lateralen Teil der peripherwärts gerichteten Seite, der sich an die Aufhellungszone im Burdachschen Strange anschliesst, sehen wir die Begrenzung gleichfalls gebildet durch einen mit Blutgefässen und Bindegewebselementen durchsetzten Gliaring. An einer Stelle jedoch besteht ein fliessender Übergang in das in der Aufhellungszone hier ausgesprochene Degeneration zeigende Hinterstranggewebe. Wir finden an dieser Stelle mehrere tangential getroffene, auf den Degenerationsherd zugehende zum Teil geschlängelte Gefässe, die prall gefüllt sind und in ihrer Adventitia die gleichen runden Kerne enthalten, wie sie für das Septumgefäss beschrieben wurden. In der Umgebung dieser Gefässe, wie in dem ganzen aufgehellten Feld finden sich ausser Vermehrung der Glia mit zum Teil vergrösserten Kernen neben normalen Nervenquerschnitten ziemlich zahlreiche Lücken, erweiterte Markscheiden, körniger Zerfall derselben, Myelinkugeln und epitheloide Zellen. Die Pyramidenseitenstränge, Seitenstrang- und Vorderstranggrundbündel, Pyramidenvorderstränge und Sulcomarginalbündel wie im vorhergehenden Schnitt. Die Kleinhirnseitenstränge zeigen etwas zahlreichere Lücken, ebenso zahlreichere Quellung der Markscheiden wie die vorhergehenden Schnitte. Die Gowersschen Bündel sind weniger stark verändert, die Vorderdreiecke wie in den vorherigen Schnitten.

Die perivaskulären Lymphräume sind im allgemeinen nicht erweitert.

11. Fig. 2. 3,7 cm kaudal von der Frakturstelle (oberstes Brustmark).

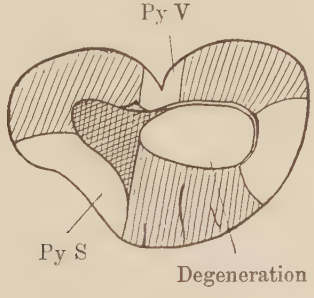

Fig. 2.

Makroskopisch: Seitenstränge beiderseits gelblich weiss verfärbt, ebenso die mediale Partie der Pyramidenvorderstränge. Hinterstränge in der freien Gegend ganz normal. Graue Substanz links normal konfiguriert, rechts nach oben und aussen ausgebuchtet durch den im rechten Clarkeschen Winkel liegenden runden, scharf abgegrenzten Degenerationsherd, der hier zentral ziemlich

starken Zerfall zeigt. ($3^1/_2 : 3^1/_2$ mm.) Die rechte Rückenmarkshälfte ist verdickt. Die Fissura post. nach rechts verzogen. Durchmesser frontal 11 mm, sagittal rechts $6^3/_4$, links $5^1/_2$ mm.

Mikroskopisch: Die Pia ist in der ganzen Zirkumferenz erhalten. Die Piagefässe zeigen normales Verhalten, der subpiale Lymphraum ist nicht erweitert. Die gliöse Randzone ist intakt.

Das linke Vorderhorn und Seitenhorn sind normal konfiguriert. Das linke Hinterhorn und die linke Clarkesche Säule stark atrophisch. Das rechte Vorderhorn stark verkleinert, das Seitenhorn nicht ausgeprägt. Die Vorderhornzellen sind z. T. kleiner als normal. Die Vorderhorngefässe und Kommissurgefässe sind normal, die perivaskulären Lymphscheiden erweitert. Das Hinterhorn und die Clarkesche Säule rechts sind sehr stark verschmälert und ausgebuchtet durch den angrenzenden Nekroseherd.

Hinterstränge: Das Septum post. ist durch den hier bedeutend grösseren Degenerationsherd in seiner ventralen Hälfte stark nach links gedrängt, der linke Gollsche Strang im ventralen Ende aufgehellt durch starke Lückenbildung. Im linken Burdachschen Strang findet sich eine kommaförmige Zone, mit starker Vermehrung der Glia, die vollkommen den Veränderungen in den tieferen Segmenten entspricht, nur ausgedehnter ist und völlig mit den bei Schnitt 8, 9, 10 beschriebenen Randdegenerationen verschwimmt. Wurzeleintrittszone wie Schnitt 10. Das rechte Hinterstrangsfeld ist in der Mitte quer abgeschnitten durch den Rand des Degenerationsherdes, der hier die ganze ventrale Hälfte des rechten Hinterstranges einnimmt. Die stehengebliebenen Reste zeigen im übrigen dasselbe Verhalten wie in Schnitt 10. Bemerkenswert ist nur, dass das rechte Septum paramedianum in diesem Schnitt nicht mit nach links ausgebogen ist, vielmehr direkt sagittal auf den Degenerationsherd zu verläuft, so dass hier der ventrale Teil des Gollschen Stranges mit in den Degenerationsherd einbezogen ist. Dieser ist fast kreisrund, füllt den Clarkeschen Winkel rechts völlig aus, zeigt eine ausgedehnte zentrale Erweichung, die bei Markscheidenfärbung zahlreiche blaugefärbte Fasern erkennen lässt. Die Begrenzung des Zerfallherdes zeigt im allgemeinen denselben Aufbau wie in Schnitt 10. Die Blutgefäss- und Bindegewebswucherung ist am stärksten in den der weissen Substanz benachbarten Partien entwickelt, während die im Kommissurenwinkel liegenden einer solchen fast völlig entbehren. Hier reicht auch, wahrscheinlich infolge der schlechteren Ernährungsbedingungen, der Zerfallsherd fast bis an die graue Substanz. An den Gefässen der Hinterstränge fehlt in diesem Schnitt auch im rechten Burdachschen Winkel in der Nachbarschaft des Degenerationsherdes jegliche deutliche Vermehrung und Erweiterung der Gefässe. Die Randdegeneration im rechten Burdachschen Winkel wie in Schnitt 10.

Die Pyramidenseitenstränge und Kleinhirnseitenstränge wie in Schnitt 10. Das Gowerssche Bündel zeigt stärkere Degeneration, die Pyramidenvorderstränge, Vorderstranggrundbündel und Sulcomarginalbündel wie Schnitt 10.

Die Fettfärbung mit Sudanlösung ergab folgendes: Innerhalb des zentralen Erweichungsherdes finden sich keinerlei rotgefärbte Massen, ebenso keine doppelbrechende Substanz. In der Randzone des Herdes, den epitheloiden Zellen entsprechend, sind massenhaft ziemlich grosse, leuchtend rote kugelige Gebilde zu sehen, die nur z. T. eine Körnelung erkennen lassen. In dem peripherstenTeil dieser Zone trifft man grosse runde Zellen, die teils gar keine, teils nur wenig rote Körnchen enthalten. Sudanfärbunggebende Körnchenzellen finden sich ausserdem in den Vordersträngen, besonders im Gebiet der Pyramiden-

vorderstränge, diffus verteilt in den Vorderstranggrundbündel und Seitenstranggrundbündel, massenhaft im Gebiet der Pyramidenseitenstränge. In dem kommaförmigen Degenerationsgebiet im linken Hinterstrang, in den keilförmigen Randdegenerationsgebieten beider Hinterstränge und längs des rechten Septum paramedianum finden sich gleichfalls Körnchenzellen. Die Verteilung der doppelbrechenden Substanz entspricht der der Körnchenzellen.

12. 2,1 cm kaudal von der Frakturstelle (oberstes Brustmark).

Makroskopisch: Pyramidenseitenstränge weisslich verfärbt, die Verfärbung erstreckt sich beiderseits bis zur vorderen Wurzelaustrittsstelle. Die graue Substanz ist links normal gestaltet, das rechte Vorderhorn verschmälert, besonders in frontaler Richtung. Das rechte Hinterhorn sehr stark verschmälert. Der Degenerationsherd ist quergestellt, erstreckt sich längs der hinteren Kommissur durch den ganzen Hinterstrang. Die Fissura post. ist nach rechts verzogen. Durchmesser sagittal 11 mm, frontal $6^1/_4$ mm.

13. 0,5 cm kaudal von der Frakturstelle.

Makroskopisch: Kaudale Schnittfläche: Rechte Rückenmarkshälfte bedeutend kleiner als die linke. Rechter Seitenstrang bedeutend schmäler als der linke. Das linke Vorderhorn ist dunkelbraun verfärbt, ebenso die zentralen Teile des rechten Vorderhorns. Im äusseren Winkel zwischen rechtem Seiten- und Vorderhorn eine unscharf begrenzte gelblich weisse Stelle, ebenso zu beiden Seiten des linken Hinterhorns. Die Hinterstränge weiss getüpfelt. Ein umschriebener Nekroseherd ist nicht zu erkennen. Sagittal 5 mm, frontal 9 mm. Am zentralen Ende der Schnittfläche sind keinerlei Strukturunterschiede zu erkennen.

Mikroskopisch: Die Pia ist in der ganzen Zirkumferenz stark verdickt. Die Piagefässe zeigen starke Wucherung der Adventitia. Die gliöse Randzone ist nirgends erhalten. Der subpiale Lymphraum ist nirgends erhalten, vollkommen obliteriert. Das Septum ant. ist stark verdickt, die Septumgefässe zeigen starke Verdickung der Wandung. Die Endothelzellen der Lymphspalten innerhalb des Septums sind vermehrt. Zwischen die Bindegewebsfaserbündel eingelagert finden sich Züge von epitheloiden Zellen. Das gleiche gilt für die aus der Pia in das Rückenmark übertretenden Gefässscheiden. Von normalem Rückenmarksgewebe ist nur noch zu erkennen der Zentralkanal in Gestalt eines sichelförmigen Ependymzellhaufens. Ferner im Gebiet des rechten Vorderhornes eine Anzahl gut erhaltener grosser Ganglienzellen. Das übrige Rückenmarksgewebe ist von einem dichten, von der Pia ausgehenden Bindegewebs- und Blutgefässnetz durchsetzt. In die Maschen dieses Netzes eingelagert finden sich zahlreiche epitheloide Zellen. Die Markscheidenfärbung zeigt lediglich im Bereich der rechten vorderen Wurzel anscheinend gut erhaltene, horizontal verlaufende Nervenfasern. Sonst ist im ganzen Schnitt in der Markscheidenfärbung nichts von nervösen Elementen oder Zerfallsprodukten derselben nachzuweisen. Die Sudanfärbung zeigt das ganze Gebiet durchsetzt von rotgefärbten Körnchenzellen.

Die folgenden Schnitte gehören dem oberen Degenerationsherd an.

14. 1,5 cm kranial von der Fraktur.

Makroskopisch: Rückenmark im Sagittaldurchmesser stark verschmälert, die graue Substanz zeigt keine wesentliche Farb- und Formveränderungen. Vorder- und Seitenstränge anscheinend unverändert, die erhaltenen Teile der Hinterstränge weisslich gefleckt. Parallel zur Kommissur auf dieselbe zum Teil übergreifend, findet sich ein querverlaufender, schmaler scharf umschriebener Nekroseherd, ($5^3/_4$ mm : 1 mm). Durchmesser: sagittal 5 mm, frontal $14^1/_2$ mm.

Mikroskopisch: Die Pia ist in der ganzen Zirkumferenz erhalten, nicht verdickt, zeigt keine abnorme Verwachsung mit dem Rückenmark. Die Piagefässe sind stark gefüllt, ihre Wandungen nicht verdickt. Das vordere Septum ist nicht verdickt, die Septumgefässe o. B. Der subpiale Lymphraum ist leer, nicht erweitert. Die gliöse Randzone ist im Gebiet der Vorderstränge intakt, sonst von der aufsteigend degenerierten Seitenstrangperipherie nicht zu trennen. Die graue Substanz der Vorderhörner ist symmetrisch, die Ganglienzellen und Gefässe o. B. Die Hinterhörner sind beiderseits, rechts stärker, verschmälert. Die Kommissur ist stark in frontaler Richtung verbreitert. Die Kommissurgefässe sind nicht verdickt, ihre perivaskulären Lymphspalten etwas erweitert. Der Zentralkanal ist in den tieferen Schnitten in dem Degenerationsherd aufgegangen, in den höheren bildet er einen kompakten quergestellten Zellhaufen. Die Hinterstränge zeigen im allgemeinen das in Schnitt 10 für die Pyramidenseitenstränge beschriebene Bild der sekundären Degeneration. Die Markscheidenfärbung lässt lediglich beiderseits im Gebiet der Wurzeleintrittszone erhaltene Markscheiden erkennen. Die Fissura post. ist in ihrer Richtung nicht verändert, das linke Septum paramedianum stark nach links gezogen.

Das ganze ventrale Hinterstrangsfeld wird eingenommen durch einen querverlaufenden, in den tieferen Schnitten durch die Fissura post. in der Mitte verschmälerten Degenerationsherd. Dieser ist im allgemeinen scharf gegen die Umgebung abgegrenzt. In einem der tiefsten Schnitte findet sich jedoch ein zapfenförmiger, direkt peripherwärts im rechten Gollschen Bündel verlaufender Fortsatz. Gebildet wird der Herd ebenso wie der schon beschriebene im kaudalen Teil aus grossen blassen epitheloiden Zellen, die gruppenweise in ein von zarten und dickeren Gliabalken gebildetes Maschenwerk eingelagert sind. In der Peripherie des Herdes finden sich besonders dorsalwärts zahlreiche Blutgefässe mit zum Teil verdickten Wandungen, von denen aus Bindegewebsfasern in das Glianetz ausstrahlen. In die Bindegewebsscheiden der längs und durch den Herd verlaufenden Gefässe sind mehrfach epitheloide Zellen eingelagert, was besonders schön an einigen den zapfenförmigen Fortsatz durchbrechenden Gefässen zu erkennen ist. Wenn es auch den Anschein hat, als bestünde in der Umgebung des Herdes vermehrte Gliabildung, so ist dies wegen der gleichzeitigen sekundären Degeneration der Hinterstränge nicht sicher zu entscheiden. Auffällig ist auch hier eine in den beiden, den Kommissurenwinkel anliegenden Enden des Herdes bestehende starke Verdickung der Gliabalken. Die Gefässe der Hinterstränge selbst sind vermehrt, äusserst stark gefüllt, die perivaskulären Lymphräume sind nicht erweitert, die Adventitia der Gefässe ist verdickt.

Im Gebiet der Kleinhirnseitenstränge, der Gowerschen Bündel besteht typische sekundäre Degeneration. Die Pyramidenseitenstränge zeigen gleichfalls neben intakten Markscheiden zahlreiche erweiterte und Vermehrung des interstitiellen Gewebes. Die Seitenvorderstrangsgrundbündel sind intakt. Die linke Pyramidenvorderstrangbahn und das linke Sulcomarginalbündel ebenfalls. Rechts zeigen die beiden letzteren eine geringe Aufhellung, bedingt durch Vermehrung des interstitiellen Gewebes mit Lückenbildung und teilweisem Zerfall der Markscheiden.

15. 5,6 cm kranial von der Frakturstelle (Halsmark).

Makroskopisch: Die rechte Rückenmarkshälfte etwas dicker als die linke, die graue Substanz links normale Konfiguration der Vorder- und Hinterhörner zeigend. Die weisse Substanz in den äusseren Partien der Seitenstränge weisslich verfärbt, ebenso die Hinterstränge. Der Nekroseherd quer oval, längs der ganzen Commissura post. verlaufend, peripher bräunlich verfärbt, zentral

zerfallen. Fissura med. post. nach links verzogen. Durchmesser sagittal 8 mm, frontal $11^1/_2$ mm.

Mikroskopisch: Pia, Piagefässe, subpialer Lymphraum, gliöse Randzone, Septum ant. wie 14. Rechtes Vorderhorn kleiner und niedriger als das linke. Zellen und Gefässe der Vorderhörner im übrigen wie bei 14. Die Hinterhörner zeigen rechts starke, links geringere Verschmälerung durch den andrängenden Nekroseherd. Der Zentralkanal besteht aus einem unregelmässig geformten Zellhaufen. Die Hinterstränge sind mit Ausnahme der Wurzeleintrittszone aufsteigend total degeneriert. Der ventrale Teil derselben ist eingenommen von dem rechts etwas stärker als links entwickelten Degenerationsherd. Dieser zeigt jetzt fast kreisrunde Gestalt, im Zentrum totalen Zerfall, der zur Höhlenbildung geführt hat. Die feineren histologischen Details wie im vorhergehenden Schnitt. In den Seitensträngen sind die Degenerationserscheinungen in den Pyramidenseitensträngen geringer, sonst wie in 14. Die Vorderstränge sind intakt.

16. Fig. 3. 6,5 cm kranial von der Frakturstelle.

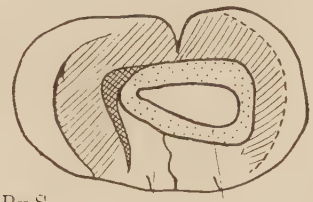

Fig. 3.

Makroskopisch: Die rechte Rückenmarkshälfte ist stärker verdickt. Die graue Substanz ist rechts und links stark verschmälert, rechts nach aussen gedrängt. Die weisse Substanz der Seitenstränge ist in der Peripherie weisslich verfärbt, ebenso die Hinterstränge. Der Nekroseherd ist weitgehend zentral zerfallen, im übrigen wie in den anderen Schnitten vorwiegend auf die rechte Rückenmarkshälfte lokalisiert.

17. Fig. 4. 7,2 cm kranial von der Frakturstelle (oberstes Halsmark).

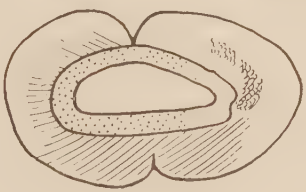

Fig. 4.

Makroskopisch: Rückenmark symmetrisch. Der zentrale Teil ist eingenommen von dem stark zerfallenen Nekroseherd. Die graue und weisse Substanz ist nicht deutlich zu scheiden. Die Reste der Hinterstränge und die Peripherie der Seitenstränge sind weisslich verfärbt. Durchmesser sagittal 9 mm, frontal 15 mm.

Mikroskopisch: Die Pia ist nur teilweise erhalten, zeigt normales Aussehen. Infolge unzweckmässiger Behandlung des Präparates ist ein Teil der

Vorderseitenstrangperipherie aus dem Schnitt gefallen. Die Vorderhörner sind beide verschmälert, die Ganglienzellen und Gefässe zeigen normales Verhalten. Der Zentralkanal besteht aus einem unregelmässigen Zellhaufen, in dessen Umgebung vereinzelte kleinere Ependymzellhaufen zerstreut liegen. Die Hinterhörner sind durch den Degenerationsherd ausgebuchtet, die Gefässadventitia der Hinterhorngefässe ist stark verdickt, die Gefässe sind zum Teil geschlängelt. Die Wurzeleintrittszonen sind in ihren dorsalen Teilen erhalten, in den ventralen durch den Degenerationsherd komprimiert. Die Hinterstränge zeigen, soweit sie erhalten sind, totale sekundäre Degeneration. Der ganze ventrale Teil derselben ist eingenommen von dem Degenerationsherd, der in seiner Peripherie denselben Aufbau zeigt, wie in den tieferen Segmenten und im Zentrum ausgedehnt zerfallen ist. Die Massen des Zerfallsherdes zeigen bei Markscheidenfärbung zahlreiche Myelinkugeln und Fasern. In dem Winkel zwischen linker Wurzelzone und Peripherie des Nekroseherdes liegt ein zweiter kleinerer länglicher, ebenso gebauter Herd, der von dem Hauptherd durch eine schmale Brücke getrennt ist, die aus Blutgefässen, Bindegewebe und Glia besteht.

18. Schnitte in der Höhe der Seitenstrangkerne zeigen lediglich eine ausgesprochene Vermehrung der Glia um den Zentralkanal herum und aufsteigende Degeneration im Gebiet der Kleinhirnseitenstränge.

19. In der Höhe der Pyramidenkreuzung finden sich keine deutlichen Veränderungen.

Die Untersuchung auf Berliner-Blaureaktion ergab in sämtlichen daraufhin untersuchten Schnitten ein negatives Resultat.

Zusammenfassung.

Bei einem jugendlichen, nach den anamnestischen Angaben und dem Sektionsbefund bisher gesunden Individuum wird durch einen Sturz auf den Rücken eine sofortige erhebliche Einschränkung der Bewegungsfähigkeit erzeugt durch die Fraktur des 6. Halswirbels. Schmerzen bestehen an der Läsionsstelle zunächst kaum und werden erst durch den Transport hervorgerufen. In der ersten Zeit nach dem Unfall besteht eine Lähmung der unteren Rumpfhälfte mit Blasen- und Mastdarmstörungen. Im Laufe der nächsten 4 Wochen dehnt sich die Lähmung allmählich auf die Arme aus. Zu dieser Zeit lässt sich gleichzeitig eine völlige Gefühlslähmung feststellen, entsprechend einer Verletzung des letzten Cervical- und ersten Dorsalsegmentes mit einer schmalen hyperästhetischen Grenzzone. Gleichzeitig bestehen sensible Reizerscheinungen im Gebiet des Glossopharyngeus. Im weiteren Verlauf treten Parästhesien, sowie auffälligerweise eine Wiederherstellung des Analsphinktertonus mit starker Hyperalgesie im Anus auf. Die motorischen Bezirke dagegen bleiben mit Ausnahme einer leichten Besserung in den Armen unverändert bis zum Exitus, welcher durch die von der Pyelonephritis und den Dekubitalgeschwülsten ausgehende Sepsis bedingt wurde. Die anatomische Untersuchung

ergab als Grundlage dieser Erscheinungen eine fast vollkommene Durchquetschung des Rückenmarks in der Höhe des 6. Halswirbels, die nur Teile der Vorderhörner intakt liess, mit starker sekundärer Bindegewebswucherung, typische auf- und absteigende Degenerationen, die sich auch auf die Schultzeschen Kommafelder und das von Fickler beschriebene Vordereck erstrecken.

Ausserdem finden sich bereits deutlich makroskopisch erkennbar zwei lokalisierte stift- oder stabförmige Degenerationsherde (Minor), die in einer Entfernung von 2—3 cm ober- bezw. unterhalb der Durchquetschung beginnen, sich ca. 5 cm nach oben, 8 cm nach unten erstrecken und im wesentlichen das ventrale Gebiet der Hinterstränge einnehmen. Histologisch zeigen sich ausgedehnte Nekrosebildungen mit Verflüssigung im Zentrum, in der Peripherie ausgiebige Reaktion von Seiten der Glia und des Blutgefässbindegewebsapparates. Nach unten zu setzt sich der Herd anscheinend in das eine Schultzesche Kommafeld fort, nach oben in eine geringgradige zentrale Gliawucherung. Daneben finden wir in den kaudalliegenden Hintersträngen typische Randdegenerationen, in den kranialen Teilen verschmilzt diese mit der aufsteigenden sekundären Degeneration. Die Beteiligung der Pyramidenseitenstränge in den Segmenten direkt oberhalb der Fraktur ist wohl auf direkt traumatische Einflüsse zurückzuführen.

Epikrise.

Das Zustandekommen des Nekroseherdes kann auf zweierlei Weise erklärt werden. Entweder handelt es sich um einen selbständigen, von der Rückenmarksdurchquetschung unabhängigen Vorgang, eine primär traumatische Degeneration, oder aber um einen sekundären Prozess, der als Folgeerscheinung und Ausläufer der schweren Zerstörung an der Kompressionsstelle aufzufassen ist.

Deshalb ist zunächst zu untersuchen, ob ein solches Trauma imstande ist, auch entfernt von der Stelle der primären Gewalteinwirkung Veränderungen im Rückenmark zu setzen.

Zum Verständnis der mechanischen Verhältnisse muss auf die Ausführung des Saltos kurz eingegangen werden.

Der Vorgang bei der Ausführung ist der, dass der Springer mit beiden Füssen in die Hände eines Kameraden tritt, wobei er diesem sein Gesicht zuwendet. Er wird dann von dem Helfer in die Höhe geworfen und erteilt seinem Körper gleichzeitig eine Drehung um eine frontale, horizontale Achse in dem Sinn, dass der Kopf nach rückwärts unten, die Beine nach vorne oben geschleudert werden. Wird nun die

Drehung nicht schnell genug ausgeführt, so erreicht wie in dem in Frage stehenden Fall, der Körper nicht nach einer ganzen, sondern schon vor Vollendung der Drehung den Boden. In unserem Falle wurde nur etwa $^1/_4$ Rotation ausgeführt, so dass der Körper mit dem Rücken auf den Boden zu liegen kam.

Die auf den aufschlagenden Teil der Wirbelsäule wirkenden Kräfte sind zwei: 1. die Schwerkraft, 2. das durch die Rotationsbewegung hervorgerufene Drehmoment. Wie eine Überschlagsrechnung ergibt, sind die durch die Drehung bedingte Bewegungsgrösse und damit die davon abhängigen Grössen relativ klein gegenüber der Schwerkraft, auch lassen sie sich wegen der unbekannten Massenverteilung nur ganz schätzungsweise bestimmen, weshalb wir uns im folgenden wesentlich auf die Betrachtung der Schwerkraft beschränken müssen.

Wie Hartmann betont, findet bei Sturz auf den Rücken meist reflektorisch eine Flexion und Feststellung der Halswirbelsäule statt. Da sich bei der Ausführung des Saltos eine derartige Haltung von selbst ergibt, können wir ihm in dieser Annahme folgen und für den Zeitpunkt des Aufschlagens die Wirbelsäule als einen gebogenen, relativ festen, röhrenförmigen Körper ansehen, in dessen Höhlung sich eine flüssige Masse mit festweichem Kern befindet.

Im Moment des Aufschlages erhält der Proc. spin. des 6. H. W. einen Stoss. Dieser pflanzt sich in dem Wirbel in der Richtung des Stosses fort, also in unserem Fall schräg vertikal kopfwärts und bewirkt einmal eine plötzliche Hemmung der Bewegung, infolgedessen ein Anprallen des Rückenmarksinhaltes, insbesondere des Liquors an der dorsalen Rückenmarkskanalfläche mit gleichzeitiger Fortpflanzung der Druckschwankungen nach allen Richtungen innerhalb des Rückenmarkkanals. Zu gleicher Zeit ist durch die Wirkung des Stosses eine Fraktur des Wirbels zustande gekommen. Die momentane Stosswirkung wird verstärkt durch die auf die Aufschlagstelle wirkenden Komponenten der Trägheitsmomente, die den beiden fuss- und kopfwärts von der Aufschlagstelle liegenden Körperhälften infolge des Falles innewohnen. Diese Fraktur ist in unserem Fall wahrscheinlich mit einer sofortigen Kompression des Rückenmarks verbunden gewesen. Diese plötzliche Kompression hätte dann auch zu starken Druckschwankungen innerhalb des Wirbelkanales Anlass gegeben.

Die Einwirkung der plötzlichen Bewegungshemmung auf die im Vergleich zum Liquor hier als fest betrachtete Substanz des Rückenmarks wird bedingt durch die in der Fallrichtung wirkende Trägkeit

des Rückenmarks. Diese kann zerlegt werden in eine Komponente, die senkrecht wirkt gegen die Wirbelkanalwand und eine Verschiebung der schweren festen Teile gegenüber den leichteren flüssigen im Sinne der Kraftrichtung hervorruft, also einmal eine Verlegung des Rückenmarks dorsalwärts innerhalb des Liquor cerebrospinalis, gleichzeitig auch eine Krompression und Entleerung der dorsalliegenden, sowie eine Erweiterung und Füllung ex vacuo der ventralliegenden Gefässe und Lymphbahnen bedingt. Die zweite, dazu senkrechte Komponente wird mit einer, dem spezifischen Gewicht der einzelnen Markteile entsprechenden Kraft diese Teile nach dem tiefsten Punkte in der Richtung des Wirbelkanales drücken und in ihrer Stärke durch die Rotationsbewegung im Halsteil vermehrt, im Brust- und Lendenteil herabgesetzt werden und an der Grenze der verschieden spezifisch schweren, weissen und grauen Substanz Zerrungen hervorrufen. Da die Bewegung der Markteile an der Kompressionsstelle plötzlich gehemmt wird, besteht die Möglichkeit einer Stauchung des Markes, von der dann die spezifisch schwersten Teile, die weisse Substanz am stärksten betroffen werden.

Im Gegensatz zu dieser «Stauchungstheorie» hat Wittich eine Einpressung von Markbestandteilen von der Kompressionsstelle aus angenommen, eine Annahme, die im Hinblick auf die Goldscheiderschen Versuche manches für sich hat.

Ferner ist von Wagner und Stolper der plötzlichen Zerrung und Dehnung des Rückenmarks eine besondere Bedeutung für die Entstehung von Spaltbildungen zugesprochen worden. Ich glaube aber nicht, dass man in unserem Falle dieses Moment, das doch recht fern liegt und dessen Bedeutung auch von anderer Seite stark bezweifelt worden ist, heranzuziehen braucht.

Das Gleiche gilt für die von Kocher aufgestellte Theorie der vorübergehenden Wirbeldistorsion mit Quetschung der Zwischenwirbelscheiben, Bänderzerreissung usw. Wenngleich eine schwere zur Fraktur führende Verletzung vorliegt, hält es doch schwer, auf solche Strecken, wie sie die Degenerationsherde darstellen (ca. 16 cm), ausgedehnte Distorsionen anzunehmen. Ohne stärkere Blutungen in die Weichteile wären solche Distorsionen nicht denkbar und es wären die Reste der Blutungen bei der Sektion sicher nicht unbemerkt geblieben. Als letzter mechanischer Erklärungsversuch käme noch die von Arnold behandelte kegelförmige Ausbreitung der Stosswirkung in Betracht. Wir müssten uns darnach vorstellen, dass durch die plötzliche Verschiebung der Wirbel und die Kompression des Markes eine Stoss-

wirkung beiderseits in der Richtung der Wirbelsäulenachse ausgelöst wird. Die Ausdehnung des Herdes im kranialen Teil verhält sich in unserem Fall aber gerade umgekehrt, da er seine grösste Ausdehnung am weitesten entfernt von der Kompressionsstelle hat.

Es kam mir bisher nur darauf an zu zeigen, welche Störungen mechanische Momente irgend welcher Art in den zentralen Teilen des Rückenmarks hervorrufen können. Die Art der Beteiligung der einzelnen Gewebsbestandteile lässt sich allein auf histologischem Wege feststellen. Von vornherein sei bemerkt, dass bei dem 6-monatigen Krankenlager die ursprünglich von dem Traume gesetzten Veränderungen durch sekundäre Vorgänge weitgehend modifiziert sind, sodass weitergehende Schlüsse nur mit grösster Vorsicht gezogen werden können.

Bei der Besprechung halte ich mich an das alte von Schmauss aufgestellte Schema, der die ätiologischen Momente isolierter Erweichungsherde im Rückenmark folgendermassen einteilt:

1. Zerfall neugebildeter Substanz,
2. Blutung,
3. anämische Erweichung,
4. Myelitis,
5. traumatische Degeneration nach Schiefferdecker,
6. sekundäre Degeneration,

Hierzu wären noch hinzuzufügen:

7. Störungen der Lymphzirkulation,
8. toxische Einflüsse.

Sekundärer Zerfall einer Neubildung (Gliose), die ja auch traumatisch hervorgerufen sein kann, ist dadurch ausgeschlossen, dass sich innerhalb der Degenerationsherde in den Zerfallshöhlen reichliche, wenn auch veränderte, Markscheidenfärbung gebende Elemente nachweisen liessen, eine Tatsache, auf die auch Minor hinweist. Bei Bestehen einer primären traumatischen Gliose müssten wir gerade hier an der Stelle der stärksten Veränderungen am wenigsten einen derartigen Befund erwarten. Indessen ist es möglich, dass die sekundäre Gliose, wie wir sie am Rand des Degenerationsherdes beobachten, selbst Zerfallserscheinungen gezeigt hat und so zu einer weiteren Ausdehnung der durch andere Ursachen bedingten Degeneration geführt hat. Eine derartige sekundäre Gliawucherung besteht sicher, strahlig sich in die Peripherie erstreckend, besonders in dem kaudalen Herd, sowie im Gebiet der Kommafelder. An beiden Stellen finden wir reichlich vergrösserte junge Gliazellen und die Frage ist nicht mit Sicherheit

zu entscheiden, ob die Gliawucherung lediglich ein Ersatz ist für zugrunde gegangenes Nervengewebe, oder ob hier ein proliferierendes Wachstum derselben vorliegt. Hierbei sei auch auf die Ausführung Weigerts (Arch. f. Psych. Bd. 36) hingewiesen, der bei einer nach seiner Auffassung durch häufige Blutung entstandenen Gliose mit Erweichung die Gliavermehrung im Bereich der Schultzeschen Kommafelder durch ein Übergreifen der gliösen Wucherung auf diesen Bezirk erklärt. Der Befund von Körnchenzellen würde nicht gegen eine solche Erklärung sprechen, zumal diese nach den Untersuchungen von F. Marchand sicher auch aus Gliazellen entstehen können.

Soweit der derzeitige Befund es zulässt, ist auch eine echte Myelitis ausgeschlossen. Die eigentümliche Lokalisation, das Freibleiben der grauen Substanz, das völlige Fehlen einer einigermassen ausgesprochenen, kleinzelligen Infiltration sprechen gegen sie.

Von einer sekundären Degeneration, die Westphal in den 1870 veröffentlichten, jedoch nur makroskopisch untersuchten Fällen angenommen hat, kann nach unseren heutigen Kenntnissen über diesen Vorgang nicht die Rede sein.

Demnach bleiben nur noch die traumatische Degeneration, wie sie zuerst von Schiefferdecker auch für Spaltbildungen beschrieben wurde, dann Blutung, Störung der Blut- und Lymphzirkulation und nur als unterstützendes Moment, toxische Einflüsse, ausgehend von der Allgemeininfektion, übrig. Wie gezeigt wurde, können die mechanischen Vorgänge beim Zustandekommen der Fraktur eine direkte traumatische Schädigung des Rückenmarks auch an einer Stelle entfernt von der Fraktur, bedingen. Diese Schädigung kann dann zunächst das Nervengewebe selbst treffen, hier einen Zustand molekularer Alteration hervorrufen, der dann entweder zur Ausheilung kommt, oder aber so schwer ist, dass er zum Untergang der nervösen Substanz führt. Wie Schmaus sehe ich keinen Grund, warum man die Annahme einer molekularen Schädigung, d. h. einer Schädigung, die zunächst nur den feinsten Aufbau der einzelnen Gewebsbestandteile ohne erkennbare mikroskopische Äquivalente betrifft, fallen lassen sollte. Der Grund, warum in diesem Falle lediglich die ventralen Hinterstrangsfelder betroffen sind, liegt einmal in einer erhöhten Empfindlichkeit dieser Teile, deren Ursache noch nicht bekannt ist, vor allem aber in ihrer schlechten Gefässversorgung. Wie die Untersuchungen von Adamkiewicz und Szymkiewicz, auf die ich später noch zurückkommen werde, gezeigt haben, werden die ventralen Hinterstrangsfelder hauptsächlich von den äusserst zarten Ausläufern der Art. fiss. post. und

Art. inter-funiculares versorgt, während ein Übertritt von Ausläufern der Arteria sulcocommisuralis im allgemeinen nicht erfolgt. In einem der Schnitte konnte zwar von mir ein derartiger Übergang festgestellt werden, doch scheint dies zu den Seltenheiten zu gehören. Vom Standpunkt der direkten traumatischen Degeneration hätte man sich das Zustandekommen des Herdes so vorzustellen, dass durch das Trauma eine Schädigung der Hinterstränge eingetreten ist, vorwiegend in ihrem ventralen Teil, dass diese Schädigung zum Teil an sich irreparapel war, z. T. infolge der schlechten Gefässversorgung zum Gewebstod geführt hat. Im Anschluss an das Absterben des Gewebes tritt dann eine seröse Durchtränkung und Quellung des nekrotischen Gewebes ein, wie man es an jedem Degenerationsherd im Zentralnervensystem beobachtet. So würden sich auch die langsam zunehmenden klinischen Erscheinungen im Bezirk des Halsmarkes durch allmähliche Kompression der grauen Substanz erklären. Eine derartige Auslegung, die bei dem Fehlen jeglichen Blutpigmentes einige Wahrscheinlichkeit für sich hat, haben auch Schäffer, Schmaus und Schiefferdecker angenommen.

Die Mehrzahl der Autoren sieht jedoch als wichtigste Momente auf der einen Seite Blutungen, auf der andern Störungen der Blut- und Lymphzirkulation an.

Es fragt sich nun, ob in unserem Fall an die Möglichkeit einer Hämatomyelie in der einen oder anderen Form gedacht werden kann, obwohl in keinem Schnitt mehr Reste einer Blutung nachgewiesen werden konnten. Es hat unter anderm Minor betont, dass dies besonders bei längerem Bestehen der Veränderungen nicht zur Ablehnung einer Hämatomyelie berechtigen kann. Zugegeben werden muss, dass bei dem Vorhandensein einer so starken reaktiven Granulationswucherung, wie sie in unserem Falle vorliegt, die Möglichkeit einer Wegschaffung der Blutbestandteile besteht. Andererseits sind die übrigen Gewebszerfallsprodukte, in Körnchenzellen aufgespeichert, noch in grossen Massen nur in der nächsten Umgebung des Nekroseherdes zu finden; eine Fortschleppung derselben in den perivaskulären und adventitiellen Lymphscheiden hat nur in ganz geringem Umfang stattgefunden, sodass es Wunder nehmen müsste, wenn Blutungen, sei es nun eine einmalige, sich in die Hinterstränge analog den Goldscheider-Flatauschen Versuchen einwühlende, oder vielfach wiederholte kleinere, wie sie u. a. Westphal beschreibt, vollkommen zur Resorption gelangen würden. Zudem wissen wir, dass gerade im Zentralnervensystem Blutreste sich Jahre, ja Jahrzehnte lang erhalten können!

Und selbst, wenn der Untersuchung Blutreste entgangen wären — es kann sich dabei nur um kleine Herde handeln — wären solche eher durch eine sekundäre Schädigung der Gefässwände infolge veränderter Druckverhältnisse innerhalb des Degenerationsherdes zu erklären (traumatische Spätapoplexie). Ein Punkt, der endlich sehr gegen die Annahme einer Blutung als ursächliches Moment spricht, ist die schon vorhin berührte Lokalisation des Herdes. In der weitaus überwiegenden Mehrzahl der beobachteten Fälle von Hämatomyelie ist die graue Substanz ergriffen, während die weisse nur im geringen Grade beteiligt ist. Hierauf hat insbesondere Stroebe hingewiesen, der in seiner Arbeit über degenerative und reparatorische Vorgänge im Rückenmark den Spaltbildungen eine erschöpfende Besprechung widmet und auch eingehende Literaturangaben zur Kasuistik der am Menschen beobachteten traumatischen Spaltbildungen bringt.

Aus der Art der reaktiven Veränderungen einen Schluss auf eine Hämatomyelie zu ziehen, geht nicht an, da wir keinerlei Anhaltspunkte dafür haben, warum in dem einen Fall (Wittich) fast keine Wucherungserscheinungen von Seiten des umgebenden Gewebes ausgelöst werden, in dem anderen, wie dem unseren solche in grosser Ausdehnung von Seiten der Glia und des Blutgefässsystemes bestehen.

Daher werden neben der direkt traumatischen Degeneration Störungen der Blut- und Lymphversorgung die Hauptrolle zuzuschreiben sein im Einklang mit den meisten der Autoren, die experimentell über dieses Gebiet gearbeitet haben.

Durch die Kompression des Rückenmarks hat an der Stelle der Verletzung eine vollkommene Verlötung des subpialen Lymphraumes mit bindegewebiger Verwachsung der Pia mit dem Rückenmark stattgefunden. Gleichzeitig finden wir $^1/_2$ cm unterhalb der Kompressionsstelle starke Verdickung der Gefässe, die Pia, die Lymphscheiden der Fissura ant. und der Rückenmarksgefässe teils obliteriert, teils ausgefüllt mit zelligen Elementen, sodass hier sicher eine hochgradige Erschwerung der Blut- und Lymphzirkulation bestand.

Das dichte Blutgefässnetz, welches den Nekroseherd in seiner Randzone umgibt, ist sicher eine sekundäre, als Narbenbildung aufzufassende Erscheinung. Die übrigen histologischen Veränderungen des Blut- und Lymphgefässsystems sind relativ gering. Im Bereich des oberen Herdes besteht im Hinterstranggebiet eine äusserst starke Füllung und Schlängelung der Gefässe, z. T. auch starke Verdickung der Adventitia, die in den am meisten kranial gelegenen Teilen mitunter

zur Obliteration geführt hat. Eine Erweiterung der perivaskulären Lymphräume besteht hier nicht. Die Gefässe der Art. fiss. ant. und die Kommissurgefässe zeigen keine deutlichen Veränderungen, die perivasaskulären Lymphräume der Kommissurgefässe nur in einem Segment eine geringgradige Erweiterung. Eine Erweiterung des subpialen Lymphraumes besteht nirgends. Auf eine Stauung im Subduralraum lässt die starke Spannung der Gehirndura, das reichliche Abfliessen von Liquor bei Eröffnung derselben schliessen. Die Gefässe des kaudalen Herdes zeigen nur ganz geringe Veränderungen. Auffallend ist die Weite der perivaskulären Lymphräume im Gebiet der Art. sulcocommissurales. Der subpiale Raum ist auch hier nicht erweitert. Eine artificielle Erweiterung dieser Lymphspalten durch Schrumpfungsprozesse beim Härten ist nicht ausgeschlossen, der Befund ist daher nur mit Vorsicht zu verwerten.

Die Annahme, dass durch die Kompression eine akute Drucksteigerung im Rückenmarkskanal und dadurch eine Kompression der schwachen Hinterstrangsgefässe hervorgerufen wurde, und dass diese Anämie eine Degeneration bedingte, ist für die Randdegeneration sicher zulässig. Auch für die Degenerationsherde in den Hintersträngen ist die gleiche Annahme gemacht worden, insbesondere von Hartmann, Stroebe und Wittig.

Während Hartmann in seinen Fällen, die in ihrem histologischen Aufbau grosse Ähnlichkeit mit dem von mir beschriebenen zeigen, keine Gefässverlegung, wohl aber ausgedehnte Veränderungen der Gefässwandungen fand, für deren Entstehung er toxische und traumatische Momente heranzieht, konnte Stroebe bei seinen Durchschneidungsversuchen Thrombosen und Obliterationen im arteriellen Gefässnetz der Hinterwand des Rückenmarkes nachweisen. Stroebe nimmt nun an, dass diese Störungen im Verein mit der ungünstigen Gefässversorgung des zentralen Rückenmarks Spaltbildungen hervorrufen können.

Die Hartmannsche Erklärung ist bei unserem Fall besonders für den kranialen Herd zulässig, wo sich stärkere Gefässveränderungen finden, die aber auch sekundär bedingt sein können. Ungünstiger liegen die Verhältnisse für die Stroebesche Erklärung.

Die dorsalen Teile der weissen Substanz werden versorgt aus den Vasa corona. Diese bilden ein weitverzweigtes Gefässnetz in den weichen Häuten und werden gespeist von den schwachen Arteriae

spinales post. und den zahlreichen, durch die Zwischenwirbellöcher eintretenden Zweige der Interkostal- und Lumbalarterien. Aus diesem Gefässnetz entspringen die zarten Randgefässe und die Arteriae fiss. post und interfuniculares, die für die ventralen Hinterstrangsfelder wesentlich in Betracht kommen. Es hält nun sehr schwer, eine derartig, gerade nur das Gebiet der rechten Arteriae interfunicularis befallende Thrombose innerhalb der Vasa corona anzunehmen, besonders da nach Adamkiewicz für die Länge des Degenerationsherdes in unserem Fall etwa 80—90 Arterien in Betracht kommen. Es bliebe dann bloss die etwas gezwungene Annahme einer abnormen Gefässversorgung, die wir nicht mehr nachweisen können.

Geringeren Schwierigkeiten begegnet die Annahme, dass sekundär, nachdem primär die Hinterstrangsteile traumatisch geschädigt und zur Quellung gekommen sind, ein Verschluss und Thrombose der versorgenden Gefässchen durch den Druck der gequollenen Nervensubstanz entstanden ist und ein peripheres Fortschreiten der Degeneration hervorgerufen hat. Indess können wir nur ganz vereinzelt solche thrombosierte Gefässe nachweisen. Eine Anzahl Autoren, die im Versuch und an der Leiche ähnliche Veränderungen wie hier beobachten und auch am Blutgefässapparat keine wesentlichen Störungen feststellen konnten, haben ihre Aufmerksamkeit der Lymphversorgung zugewendet.

Eichhorst und Naunyn führten die nach Durchschneidung des Rückenmarks kranial von der Verletzung in den Hintersträngen auftretenden Flüssigkeitsmassen, die wohl Erweichungsherde waren, auf eine Stauung der Lymphe in der Fissura post. zurück. Spätere Untersuchungen haben gezeigt, dass diese Anschauung nicht haltbar ist, da die Fissura post. keine Lymphspalte, sondern ein von Gefässen durchsetztes Gliaseptum darstellt. In veränderter Form tritt der Gedanke einer Lymphstauung bei allen späteren Untersuchern wieder auf. So erklärt Kahler die nach Einspritzung von Bienenwachs in den Subduralraum entstandenen Spaltbildungen unter Anlehnung an die Rumpfschen Quellungsversuche am Froschnerven für die Folge einer Lymphstauung.

Rosenbach und Schtscherback, die durch Einlegung von Silberkügelchen eine Kompression des Rückenmarkes hervorriefen, fanden gleichzeitig in den zentralen Rückenmarkspartien Spaltbildungen, für die sie bei dem Fehlen von Blutungen gleichfalls Störungen der Lymph-

zirkulation verantwortlich machen. Auch Hartmann zieht in seinen auf klinisches Material gegründeten Untersuchungen Veränderungen der Lymphzirkulation zur Erklärung heran, indem er neben die ischämische eine lymphogene Degeneration stellt.

Schmaus schreibt einem kollateralen Ödem besonders bei tuberkulösen Erkrankungen eine wichtige Rolle für die Entstehung von Erweichungsherden zu. Besonders eingehend hat sich Fickler mit der Art der Lymphstauung bei Rückenmarkskompression beschäftigt. Er unterscheidet ein spinales Lymphgefässsystem, bestehend aus Subpialraum, perivaskulären und perizellulären Lymphspalten und ein piospinales Lymphsystem, das sich zusammensetzt aus dem Subarachenoidealraum und den damit kommunizierenden adventitiellen Lymphspalten der Piospinalgefässe. In dem ersten System soll nach Fickler eine Erweiterung nach langdauernder Abflussbehinderung auftreten, während bei frischer Kompression besonders eine Erweiterung des Piospinalsystemes mit nachheriger Ausfüllung desselben mit Körnchenzellen eintreten soll.

Der von uns erhobene Befund gibt einige Anhaltspunkte für die Annahme der Ficklerschen Theorie. In dem kaudalen Herd haben wir eine ausgesprochene Erweiterung der perivaskulären Lymphräume im Gebiet der Arteriae sulcocomissulares, was nach Fickler für eine längerdauernde Stauung sprechen würde. Es kann sich hier, wie schon erwähnt, um Kunstprodukte handeln, doch ist es auffällig, dass die Veränderungen vorwiegend im kaudalen, viel weniger im kranialen Herd, der ebenso behandelt wurde, finden. Die starken Veränderungen an der Kompressionsstelle würden eine dauernde Lymphstauung wohl erklären. Einen Aufschluss über die Entstehung des Degenerationsherdes gibt uns diese aber nicht.

Besonders im oberen Herd, der auch die stärkeren Gefässveränderungen zeigt, finden wir die von Fickler beschriebene Ausfüllung der adventitiellen Lymphscheiden der Piospinalgefässe mit Körnchenzellen. Schliesst man sich den Ficklerschen Anschauungen an, so könnte man hierin einen Beweis für eine vorhergegangene akute Lymphstauung sehen, welche die Degeneration in den Hintersträngen bedingt haben könnte. Dem muss entgegengehalten werden, dass die Weiterverschleppung von Körnchenzellen, wie überhaupt von korpuskulären Elementen auch sonst in den Lymphscheiden vor sich geht, aus diesem Befund allein also keine sicheren Schlüsse gezogen werden dürfen.

Eine dritte Art der Einwirkung der Lymphe, die wieder mehr den Anschauungen der erstgenannten Autoren entspricht, ist folgende:

Das Trauma hat eine schwere Zerstörung, besonders im Bereich der Hinterstränge gesetzt, wie uns das dichte, fast den ganzen Rückenmarksquerschnitt durchziehende Narbengewebe zeigt. Der Lymphe, deren Abfluss durch die Verlegung des subpialen und subduralen Raumes gehindert ist, ist damit an der Frakturstelle freier Zutritt zu den Hintersträngen gegeben. Wie die Versuche Goldscheiders und Flataus gezeigt haben, bieten gerade die ventralen Hinterstrangsteile günstige Bedingungen für die Verbreitung von Flüssigkeiten, die eingedämmt und in Bahnen gelenkt werden durch die Gliasepten. Ein solches Gliaseptum ist auch das Septum post. Auf diese Weise liesse sich auch die unilaterale Ausdehnung der Lymphe vorwiegend in dem einen Hinterstrang erklären, wo sie im Sinne der Rumpfschen Versuche eine Degeneration hervorrufen konnte.

Das Verhalten des Zentralkanales erlaubt uns keinerlei Schlüsse. Die Obliteration desselben und Wucherung der Ependymzellen findet sich bei den verschiedensten auch posttraumatischen Zuständen, ist aber auch bei sonst völlig normalen Rückenmarken zu beobachten.

Nach den obigen Ausführungen lässt sich also aus dem anatomischen und histologischen Bild nicht mit Sicherheit auf einen bestimmten Entstehungsmodus schliessen. Am wahrscheinlichsten hat es sich um ein Zusammenwirken mehrerer Faktoren, etwa traumatischer Degeneration, Anämie, Lymphstauung gehandelt. Das allmähliche Weitergreifen der Lähmungserscheinungen auf die Arme mit nachheriger Besserung scheint mir entschieden für eine vorübergehende stärkere Quellung des Herdes durch Lymphstauung mit dadurch bedingter Druckschädigung der Vorderhörner zu sprechen.

Von dem klinischen Bild wäre noch zu erwähnen das völlige Fehlen spastischer Erscheinungen an den Unterextremitäten, das völlige Fehlen sämtlicher Reflexe, Erscheinungen, für die das anatomische Bild keine Erklärung gibt und die wir höchstens auf eine Art prolongierter Schockwirkung oder auf eine nicht mehr feststellbare Läsion der Spinalganglien beziehen müssen. Die Rückkehr des Sphinkertonus am Anus dürfte auf ein subsidiäres Eintreten der prävertebralen Ganglien und des autonomen sakralen Systems zurückzuführen sein. Auffälliger ist die Wiederkehr der Schmerzempfindung trotz völliger Zerstörung der

aufsteigenden Bahnen, wie sie uns Schnitt 12 zeigt. Es sind in diesem Schnitt nur noch Ganglienzellen erhalten, und die Wiederherstellung vereinzelter Schmerzregionen erklärt sich am besten auf dem Wege der Schmerzleitung in der grauen Substanz. Ob man in dieser wirklich eine Neubildung von Fasern oder lediglich eine Erholung nicht vollständig degenerierter Elemente anzunehmen hat, ist nicht zu entscheiden. Auch würde die Erörterung dieser Frage über den Rahmen der Arbeit hinausgehen.

Literaturverzeichnis.

Adamkiewicz. Die Blutgefässe des menschlichen Rückenmarks. Sitzungsber. der kaiserl. Akademie der Wissenschaften, Bd. 84. 1881.

Brugsch-Schittenhelm. Lehrbuch der klinischen Untersuchungsmethoden. Berlin. Wien 1911.

Bruns, L. Über einen Fall totaler traumatischer Zerstörung des Rückenmarks an der Grenze zwischen Hals- und Dorsalmark. Arch. f. Psych., Bd. 25. 1893.

Eichhorst und Naunyn. Über die Regenerationen und Veränderungen im Rückenmark nach streckenweiser totaler Zerstörung desselben. Arch. f. experim. Path. u. Ther., Bd. II, 1874.

Fickler. Pathologie und pathologische Anatomie der Rückenmarkskompression bei Wirbelkaries. Deutsch. Zeitschr. f. Nervenheilk., Bd. XVI. 1900.

Flatau-Minor. Handbuch d. path. Anatomie des Nervensystems. Berlin 1904.

Goldscheider und Flatau. Experimentelles über Hämatomyelie. Deutsche med. Wochenschr. 1896.

v. Leyden. Diskussion zu diesem Vortrag. Deutsche med. Wochenschr. 1896.

Hauser, G. Über einen Fall von Commotio cerebri mit bemerkenswerten Veränderungen im Gehirn. Deutsch. Arch. f. klin. Med., Bd. 55.

Hartmann, F. Klinische und pathologisch-anatomische Untersuchungen über die unkomplizierten traumatischen Rückenmarkserkrankungen. Jahrb. f. Psychiatrie u. Neurologie, Bd. XIX. 1900.

Kahler, O. Veränderungen im Rückenmark infolge geringgradiger Kompression. Zeitschr. f. Heilkunde, Bd. III. 1882.

Müller, Fr. und Meder. Ein Beitrag zur Kenntnis der Syringomyelie. Zeitschr. f. klin. Med., Bd. 28. 1895.

Nagel. Handbuch der Physiologie des Menschen. Braunschweig 1909.

Ossipow. Über die path. Veränderungen, die durch die Lumbalpunktion hervorgerufen werden. Deutsche Zeitsch. f. Nervenheilk., Bd. 19.

Riecke. Lehrbuch d. Physik. Leipzig 1905.

Rosenbach und Schtscherback. Über Gewebsveränderungen des Rückenmarkes infolge von Kompression. Virch. Arch., Bd. 122. 1890.

Schäffer, E. Zur Pathologie der posttraumatischen Rückenmarkserkrankungen. Vierteljahrsschr. f. gerichtl. Med., III. Folge, Bd. 27, Suppl.

Schiefferdecker, P. Über Regeneration, Degeneration und Architektur des Rückenmarkes. Virch. Arch., Bd. 67.

Schmaus, H. Beiträge zur path. Anatomie der Rückenmarkserschütterung. Virch. Arch., Bd. 122.

Derselbe. Zur Kasuistik und pathol. Anatomie der Rückenmarkserschütterung. Arch. f. klin. Chirurgie, Bd. 42. 1891.

Schmaus-Sacki. Vorlesungen über die path. Anatomie des Rückenmarks. Wiesbaden 1901.

Stadelmann. Rückenmarkserkrankungen. Deutsch. Arch. f. klin. Medizin, Bd. 40.

Stroebe, H. Experimentelle Untersuchungen über die degenerativen und reparatorischen Vorgänge bei der Heilung von Verletzungen des Rückenmarks usw. Zieglers Beiträge, Bd. XV.

Tilman. Die Theorie der Gehirn- und Rückenmarkserschütterung. Arch. f. klin. Chir., Bd. 59. 1899.

Westphal. Über ein eigentümliches Verhalten sekundärer Degeneration des Rückenmarks. Arch. f. Psych., Bd. II, 1876.

Derselbe. Über die Bedeutung von Traumen und Blutungen in der Pathogenese der Syringomyelie. Arch. f. Psych., Bd. 36.

Wieting. Über Meningomyelitis mit besonderer Berücksichtigung der Meningomyelitis cervicalis chronica. Zieglers Beitr., Bd. XIII.

Wittich, W. Über einen Fall von stiftförmiger Durchsetzung des Rückenmarks bei Kompressionsmyelitis. Frankf. Zeitschr. f. Pathol., Bd. IV. 1910.

Lebenslauf.

Ich Eilhard Gustav Erhard Wiedemann bin geboren zu Erlangen am 7. August 1887 als Sohn des königl. bayr. Universitätsprofessors Dr. Eilhard Wiedemann und seiner Ehefrau Johanna, geb. Kogsbölle, besuchte dort das Gymnasium, das ich im Jahre 1905 absolvierte. Ich widmete mich dann 11 Semester dem medizinischen Studium an den Universitäten Erlangen, München und Bonn, und legte die ärztliche Vorprüfung und Staatsprüfung in Erlangen ab. Als Medizinalpraktikant war ich beschäftigt an der medizinischen Klinik und dem Ambulatorium der medizinischen Klinik, sowie dem pathologischen Institut der Universität Erlangen. Unter dem 31. Mai 1912 erhielt ich die Approbation als Arzt.

Die vorliegende Dissertation wurde im pathologischen Institut der Universität Erlangen unter Herrn Prof. Dr. Hauser ausgeführt, und ich bin ihm, sowie Herrn Prof. Dr. Merkel, der mich bei der Ausführung weitgehend mit Rat und Tat unterstützte, zu grossem Dank verpflichtet.

Druck von Carl Ritter, G. m. b. H.
Wiesbaden.